Aus dem pathologisch-anatomischen Institut der Universität Basel.
Vorsteher: Prof. E. Hedinger.

Zur Lehre
der
Paragangliome der Nebenniere.

Inaugural-Dissertation
zur
Erlangung der Doctorwürde
der
hohen medicinischen Facultät
der
Universität Basel

vorgelegt von

Max Herde
aus Zürich.

Mit 1 Tafel und 1 Textfigur.

Berlin 1912.
Druck von L. Schumacher, N. 4.

Digitized by the Internet Archive
in 2026

https://archive.org/details/IA41546706_0121

Aus dem pathologisch-anatomischen Institut der Universität Basel.
Vorsteher: Prof. E. Hedinger.

Zur Lehre
der
Paragangliome der Nebenniere.

Inaugural-Dissertation
zur
Erlangung der Doctorwürde
der
hohen medicinischen Facultät
der
Universität Basel

ACAD.
LUGD.BAT.
BIBL.

vorgelegt von

Max Herde
aus Zürich.

Mit 1 Tafel und 1 Textfigur.

Berlin 1912.
Druck von L. Schumacher, N. 4.

Gedruckt mit Genehmigung der medicinischen Facultät der Universität Basel.

Referent: Prof. E. Hedinger.

Sonderabdruck aus dem Archiv für klin. Chirurgie. Bd. 97.

Seitdem die Bedeutung einer richtigen Fixirung, namentlich Chromirung, der Nebennierentumoren mehr und mehr bekannt ist, beginnt sich die Reihe der chromaffinen Markgeschwülste allmählich zu vermehren. Ich enthalte mich hier einer Aufzählung der früheren Fälle und verweise auf die Arbeiten von Suzuki und Hedinger. Der nun folgenden Besprechung zweier weiteren Fälle, die kurz nach dem von Hedinger veröffentlichten Fall zur Section kamen, lege ich die Arbeit von Hedinger zu Grunde. Interessant ist die Thatsache, dass keiner dieser bis jetzt bekannten Tumoren, die eine sonst so eminent wirksame Substanz wie das Adrenalin in sich angehäuft haben, zu bestimmten klinisch wahrnehmbaren Symptomen geführt hat. Der erste Fall betrifft eine 62jährige Frau, die im Anschluss an eine Unterschenkelamputation diabetischer Gangrän wegen starb. Die Section ergab: Bronchitis purulenta, Pleuritis fibrosa, Hypostase der Lungen, Concretio pericardii, Atrophia fusca cordis, Struma nodosa colloides, Arteriosklerose, Atrophie der Abdominalorgane, Tumor der rechten Nebenniere und Blutungen im Augenhintergrunde.

Ich lasse nun das Sectionsprotokoll folgen: (Section 660/1910.) Schw. Chr., Haushälterin, geboren 5. 6. 1848, gestorben 29. 12. 1910, 11 Uhr Morgens, Section am 30. 12., 10 Uhr Morgens.

Kleine weibliche Leiche von geringem Ernährungszustand. Totenstarre gut ausgebildet. Livores spärlich am Rücken. Pupillen mittelweit, beiderseits gleich. Kiefer sind zahnlos. Haut blass; keine Oedeme; der rechte Unterschenkel etwas über seiner Mitte amputirt, die Haut oberhalb seiner Ampu-

tationsstelle bräunlich verfärbt. Subcutanes Fett mässig reichlich. Mammadrüsenkörper atrophisch. Pectoralis mittelkräftig, von ordentlicher Farbe und Transparenz. Zwerchfellstand beiderseits IV. Intercostalraum. Leber in der Mittellinie 6 cm unter dem Ende des Corpus sterni, in der rechten Mammillarlinie 4 cm unter dem Rippenbogen. Leber mit dem Zwerchfell auf der rechten Seite ziemlich fest verwachsen. Der Magen etwas tief stehend, mässig gefüllt. Därme in mittlerem Füllungszustand. Serosa glatt und glänzend. Appendix frei. Dickdarm mässig gebläht. Harnblase schlaff, wenig gefüllt. Genitalien ohne Besonderheiten. Kleines Becken leer. Omentum majus fettarm. Rippenknorpel zum Theil verkalkt, asbestartig degenerirt. Lungen wenig collabirt und retrahirt, beiderseits mit schwer löslichen Adhäsionen.

Herz: Herzbeutel wenig breit vorliegend, in ganzer Ausdehnung mit dem Herzen leicht verwachsen, die Adhäsionen aber leicht löslich. Herz klein, 255 g, etwas schlaff. Spitze vom linken Ventrikel gebildet. Venöse Ostien für 2 Finger eben durchgängig. Arterielle Klappen sufficient. Linker Vorhof entsprechend weit, linker Ventrikel etwas dilatirt, Trabekel etwas abgeplattet, Endocard im Conus aorticus weisslich sehnig verdickt. Mitralis mit Verdickungen des freien Randes und ausgedehnten trüben Verdickungen auf der Ventrikelseite des langen Segels. Aortenklappen an der Basis verdickt. In dem Sinus Valsalvae mässig Atherom, ebenso in der Aorta ascendens. Aorta ascendens am Abgang 7 cm Umfang. Rechter Vorhof und Ventrikel entsprechend weit, Triscuspidalis und Pulmonalis zart. Wanddicke links 8 bis bis 9 mm, rechts 3—4 mm. Myocard auf Schnitt braunroth, mit ganz vereinzelten Schwielen. Coronargefässe mit mässigem Atherom. Foramen ovale geschlossen.

Halsorgane: Zunge mit ziemlich starkem braunem Belag. Tonsillen mässig entwickelt. Balgdrüsen, Uvula weicher Gaumen, Pharynx ohne Besonderheiten. Schleimhaut des Oesophagus blass, Trachea mit schleimigeitrigem Inhalt. Larynx ohne Besonderheiten. Thyreoidea mässig vergrössert mit bis zu 4 cm grossen Knoten, von wechselnder Transparenz, das restirende Gewebe ist braunroth, wenig transparent, die rechten unteren Halsdrüsen vergrössert und anthrakotisch. Aorta thoracica 6 cm Umfang, mit starkem Atherom.

Lungen: Die linke Lunge ist klein, Pleura mit Adhäsionen. Unterlappen bei der Herausnahme stark zerfetzt, mässiger Luftgehalt. Auf Schnitt ist das Gewebe im Unterlappen braunroth, mässig anthrakotisch, stark bluthaltig und von vermindertem Luftgehalt. Das Gewebe ist glatt und glänzend, mit klarem Saft, mässig compressibel, im Oberlappen dieselben Verhältnisse, das Gewebe etwas weniger blut- und besser lufthaltig. Pulmonalgefässe mit mässigem Atherom. Bronchien von normaler Weite. Schleimhaut injicirt, mit schleimig-eitrigem Belag, Bronchial- und Hilusdrüsen anthrakotisch.

Rechte Lunge etwas grösser, Pleura mit Adhäsionen. Luftgehalt im Unterlappen stark herabgesetzt. Auf Schnitt im Unterlappen das Gewebe sehr blutreich, in den unteren Partien völlig luftleer, glatt und glänzend. Gewebe zäh, nicht völlig compressibel. In den vorderen und centralen Partien des Unterlappens Gewebe braunroth, mit klarem Saft, glatt und glänzend. Alle

Lappen untereinander verwachsen. Mittel- und Oberlappen zeigen ähnliche Verhältnisse wie linker Oberlappen. Pulmonalgefässe wie links. Bronchialschleimhaut stark geröthet, mit schleimig-eitrigem Belag. Bronchial- und Hilusdrüsen stark anthrakotisch.

Milz: Klein, 9 : 5 : 1½ cm, 45 g. Kapsel runzelig, leicht verdickt. Pulpa braunroth. Trabekel verbreitert. Follikel klein. Consistenz etwas erhöht.

Nebenniere links von normaler Grösse, Rinde fettreich. Mark gut entwickelt.

Nieren: Linke Niere entsprechend gross, geringe Fettkapsel, fibröse Kapsel leicht abziehbar, Oberfläche mässig bluthaltig, glatt. Auf Schnitt Zeichnung deutlich. Markpyramiden und Rinde gut bluthaltig, überall von ziemlich guter Transparenz. Mittlere Rindenbreite 5—6 mm. Brüchigkeit normal, Blutgehalt gut. Im Nierenbecken einige injicirte Gefässe, sonst Schleimhaut ohne Besonderheiten. Rechte Niere wie die linke. An Stelle der Nebenniere rechts findet sich zwischen Leber und rechter Niere in eine Vertiefung der unteren Leberfläche eingelagert ein kugeliger 7:6:6 cm messender Tumor von prallelastischer Consistenz. Seine glatte Oberfläche ist mit lockerem Bindegewebe überzogen. Auf Schnitt zeigt der Tumor 2 grössere 5 : 2 : 3 cm resp. 3 : 1,5 : 2,5 cm und eine Anzahl kleinerer, 0,5—2 cm messender Cysten. Aus den Cysten entleert sich eine leicht röthlich gefärbte klare Flüssigkeit, andere Cysten, besonders die kleineren, sind angefüllt mit einer gelbbraunen, homogenen weichen Masse. Die Wand der meisten Cysten ist stark durchblutet, schwarzroth, fast völlig glatt und ziemlich derb, andere Cysten sind grösstentheils von einem etwas lockern streifigkörnigen Gewebe bekleidet. Zwischen den beiden grossen Cysten ist ein 1 : 1,5 cm messender Gewebsstreifen. Das Tumorgewebe ist weich, ohne bestimmte Zeichnung, dunkelbraunroth und lässt trüben Saft abstreifen. An einer Stelle besteht im Tumorgewebe ein ca. ½ cm messender Kalkherd.

Aorta abdominalis 4 cm im Umfang. Intima mit starkem Atherom, besonders am Abgang der Mesenterialgefässe mit grösseren Kalkeinlagerungen.

Magen mit einer mässigen Menge brauner, dünner Flüssigkeit, Schleimhaut mit geringer Gefässinjection, sonst ohne Besonderheiten, Pylorus ohne Besonderheiten. Duodenum mit galligem Inhalt, Schleimhaut ohne Besonderheiten. Ductus choledochus durchgängig.

Gallenblase klein, mit galligem Inhalt.

Leber: 22 : 26 : 8 cm, 1035 g. Oberfläche des rechten Lappens mit starken Adhäsionen gegen das Zwerchfell, auf Schnitt Zeichnung ziemlich deutlich, Centra meist insulär, Peripherie hellbraun, vielfach etwas trüb. Glisson'sche Scheiden nicht verbreitert, Brüchigkeit etwas vermindert. Blutgehalt gut. Vena cava mit flüssigem Blut.

Pankreas: 53 g, 21 cm lang. Auf Schnitt Gewebe mässig bluthaltig.

Darm: Rectum mit wenig Koth, Schleimhaut ohne Besonderheiten. Dünndarm mit wenig breiigem Inhalt, Schleimhaut blass, folliculäre Apparate nicht vergrössert. Dickdarm mit wenig festem Koth, sonst ohne Besonderheiten. Appendix ohne Besonderheiten. Harnblase leer, Schleimhaut ohne Besonderheiten.

Genitalien: Uterus atrophisch; Ovarien klein, fibrös; Tuben zart; Vagina ohne Besonderheiten. Vena femoralis flüssiges Blut; Aorta femoralis geringes Atherom. Im Femur, im obern Theile, rothes Mark. Wirbelsäule ohne Besonderheiten.

Schädel: symmetrisch, Diploe spärlich, Dura von mittlerem Blutgehalt und normaler Spannung und leicht verminderter Transparenz. Die weichen Häute an der Convexität leicht getrübt. Liquor ziemlich reichlich, klar. Die Gefässe der Basis mit mässigem Atherom. Seitenventrikel etwas erweitert. Ependym leicht sklerotisch. Gehirnsubstanz gut durchfeuchtet, von normalem Blutgehalt. Im Augenhintergrund beiderseits punktförmige Blutungen in der Nähe der Papille.

Die mikroskopische Untersuchung der Schilddrüse zeigt meist Knoten, die aus kleinen Bläschen bestehen, in denen man wenig Colloid findet. Das Centrum der Knoten ist vielfach fibrös, zum Theil mit Blutpigment, zum Theil verkalkt, um die Knoten herum ziemlich stark atrophisches Schilddrüsengewebe. Auch in der weiteren Umgebung der Knoten zeigt das Schilddrüsengewebe etwas Atrophie. Follikel meist klein, mit vielfach im Haemalaun-Eosinpräparate blau gefärbtem Colloid. Arterien mit starker Arteriosclerose: Verdickung der Intima und meist starke Verkalkung der Elastica intimae.

Im Pankreas findet man ausgedehnte Durchwachsung mit Fettgewebe. Die Langerhans'schen Inseln sind gut ausgebildet und ohne sichere Veränderungen.

Als Fixationsmittel für den Nebennierentumor dienten 96 proc Alkohol, 4 proc. Formol und Müller-Formollösung.

Bei Lupenvergrösserung zeigt der Tumor eine äussere Begrenzung von lamellenförmig angeordnetem Bindegewebe von 0,5 bis 1,5 mm Dicke, dem nach aussen an einzelnen Stellen grobmaschiges, ziemlich reichlich durch Blutgefässe versorgtes Fettgewebe anliegt. An verschiedenen Stellen schiebt sich zwischen die Bindegewebslamellen Tumorgewebe ein. Im Tumorgewebe fallen reichlich unregelmässig zerstreute, theils vereinzelte, theils in Gruppen zusammenliegende Cysten von sehr verschiedener Grösse auf. Meist sind diese Cysten gut begrenzt und besitzen bei Lupenvergrösserung einen anscheinend homogenen, mit Eosin gelbbraunen, braunrothen bis hellrothen Inhalt, seltener sind die Cysten leer. Das Tumorgewebe zeigt stellenweise einen mehr soliden, dann aber auch wieder deutlich alveolären Aufbau. Der Tumor ist mit reichlich schon makroskopisch wahrnehmbaren Streifen von schwarz-

braunem Pigment durchsetzt. Bei schwacher mikroskopischer Vergrösserung folgt nach innen auf die bindegewebige Kapsel ein ca. 0,5—1,5 mm breiter, gegen das Tumorgewebe gut abgrenzbarer Streifen Nebennierenrinde, der selbst wieder durch Bindegewebssepten zerlegt wird. Die Rinde lässt leicht alle drei Schichten erkennen. Die Zona reticularis zeigt einen ziemlich starken Pigmentgehalt. Der feinere Aufbau des Tumorgewebes lässt sich am besten an Hand von van Gieson-Präparaten verfolgen. Meist ist der Bau deutlich alveolär. Die Alveolen werden eingenommen von kleinen Zellhäufchen, die aus 4—20, selten mehr Zellen bestehen. Die Anordnung der einzelnen Zellen in diesen Häufchen richtet sich nicht nach einer bestimmten Ordnung, im Gegentheil verlaufen ihre Längsachsen in den verschiedensten Richtungen zueinander. An einer Stelle wird das Tumorgewebe durch zahlreiche, ziemlich breite, bindegewebige Septen in kleinere und grössere Zellhäufchen von unregelmässiger Gestalt abgetheilt. An den übrigen Stellen des Tumors werden die Häufchen nur durch schmale Bindegewebszüge und sehr oft nur durch Capillaren abgegrenzt. Meist aber werden sie von hellen unregelmässigen Säumen umgeben, die sich hier ganz besonders als durch die Fixation entstandene Kunstproducte erweisen.

Zur Besprechung der den Tumor aufbauenden Zellen benutze ich nur mit Hämalaun gefärbte Präparate, die vor allem die die Chromreaction gebenden Zellen gut hervortreten lassen. Nach der Grösse der Tumorzellen können wir kleinere und grössere unterscheiden, ohne dass sie sich aber durch die Form oder einen verschiedenen Chromatingehalt der Kerne auszeichnen würden. Der Zellleib ist oft länglich, dann wieder rundlich, doch aber meist polyedrisch. Sehr oft gehen die Zellgrenzen ineinander über. Das Protoplasma der Tumorzellen ist fast durchwegs von homogener Beschaffenheit, selten fein granulirt. Vacuolen konnten nirgends wahrgenommen werden. Das Protoplasma bleibt im Hämalaunpräparate ungefärbt, mit Eosin färbt es sich hellroth. Der Zellleib zeigt hier und da ganz kurze Protoplasmafortsätze. Die Kerne, sowohl der grösseren als auch der kleineren Tumorzellen sind meist rundlich oder oval, einzelne aber gehen in eine längsovale oder gar spindelige Form über. Ihr Chromatingehalt ist meist ein mittlerer; fast alle Kerne lassen ein ziemlich feines Chromatingerüst erkennen. Kernkörperchen sind fast in allen Kernen zu erkennen,

sehr oft sind 2 und mehr in einem Kern vorhanden. Im Verhältniss zur Grösse des Zellkerns sind sie ziemlich klein. Einzelne der Kerne, besonders diejenigen mit geringerem Chromatingehalt, zeigen Vacuolen, oft in Mehrzahl. Neben diesen gewöhnlichen Tumorzellen treffen wir in den meisten Gesichtsfeldern noch Riesenzellen und zwar solche, die 2—10 meist dunkle Kerne enthalten. Eine andere Art von ungewöhnlich grossen Zellen besitzt nur einen Kern von enormen Dimensionen. Diese Zellen sind besonders zahlreich gegen die bindegewebige Kapsel hin. Hier und da begegnet man gequollenen Tumorzellen mit glasigem Protoplasma und halbmondförmigen, glatten, randständigen Kernen. Was nun die Chromaffinität des Tumors anbelangt, so ist diese recht wechselnd. Einzelne Schnitte bestehen fast ausschliesslich aus chromaffinen Zellen, andere wiederum lassen nur ganz vereinzelte, gebräunte Zellen wahrnehmen. Betrachten wir nun eine solche chromaffine Zelle, so finden wir das Protoplasma diffus bernsteingelb bis dunkelbraun gefärbt; es zeigt sich nicht granulirt. Oft ist der Zellkern von einer schmalen, hellen Zone umgeben. Der Zellkern selbst ist in den meisten Zellen ungebräunt, hier und da zeigt er einen schwach gelblichen Ton. Die mehrkernigen Riesenzellen sind oft besonders stark gebräunt. Hingegen zeigen jene grossen einkernigen Zellen meist nur einen schwach gelbbraunen Ton. Chromaffine Tropfen, auf die namentlich Hedinger hingewiesen hat, finden sich vereinzelt etwa in der Grösse der Zellkerne und sind meist extracellulär gelegen. Sympathische Bildungszellen finden sich vereinzelt in den meisten Partien des Tumorgewebes, hier und da auch in kleinen Häufchen. Durch die Grösse des Kernes und den etwas breiteren Protoplasmasaum können sie meist gut von Lymphocyten unterschieden werden. Betrachten wir das Verhalten der Tumorzellen gegenüber den Gefässen, so fallen uns an einzelnen Stellen sarkomähnliche Bilder auf; die Tumorzellen berühren nämlich die Endothelien der Capillaren fast direct, beinahe nirgends konnte dagegen aber ein freies Hineinragen in das Lumen oder ein Vorbuchten des Endothels durch die Tumorzellen wahrgenommen werden. Die ziemlich zahlreichen Capillaren sind von entsprechender Weite und nicht, wie es für das Nebennierenmark angegeben wird, sinusartig erweitert. Der Adventitia der kleineren und mittleren Arterien liegen die Tumorzellen manchmal in regelmässiger Anordnung an, sodass peritheliomähnliche

Bilder entstehen. Dies ist zwar allerdings nicht die Regel; Bilder, die im Sinne einer Intimasarkomatose verwendet werden könnten, sind nirgends wahrzunehmen. Auffallend ist die starke Durchblutung des Tumors; überall begegnet man ziemlich frischem oder älterem, oft sehr grobscholligem Blutpigment. Zwischen den einzelnen Alveolen des Tumorgewebes begegnet man reichlich rothen Blutkörperchen. Mit Hülfe der Weigert'schen Fibrinfärbungsmethode sieht man, wie das ganze Tumorgewebe von fein- bis grobfaserigem Fibrin durchzogen ist, das an einzelnen Stellen ein dichtes Netzwerk bildet, in welchem vereinzelte Tumorzellen und rothe Blutkörperchen eingelagert sind. Der Inhalt der zahlreichen, bei der makroskopischen Besprechung oben erwähnten Cysten besteht ausschliesslich aus rothen Blutkörperchen und Fibrin mit mehr oder weniger zahlreich eingelagerten, abgesprengten Tumorzellen. Die Wandung dieser Cysten besteht entweder, und zwar seltener, aus kernarmem fibrillärem Bindegewebe, oder aber die Cysten werden direct von Tumorzellen ausgekleidet. Das Tumorgewebe ist, wie aus der beigegebenen Abbildung hervorgeht, reich an Glykogen, das nach der Best'schen Methode besonders schön sichtbar wird. Die röthlich gefärbten Glykogentröpfchen erreichen an einzelnen Stellen die Grösse von rothen Blutscheiben und noch mehr. In manchen Gesichtsfeldern sind sie ausserordentlich reichlich vorhanden, in anderen fehlen sie beinahe. Die bindegewebige Kapsel setzt sich aus lamellenförmig angeordnetem, kernarmem Bindegewebe zusammen, in welchem reichlich Gefässe enthalten sind, die ausser einer stellenweise geringen Verkalkung keine Besonderheiten aufweisen. Der oben erwähnte Kalkherd besteht aus kernarmem Bindegewebe, reichlich, grobscholligem Blutpigment und starken Kalkeinlagerungen. Elastische Fasern finden sich reichlich in der bindegewebigen Kapsel, dann in den Gefässwandungen; im Tumorgewebe selbst sind keine nachzuweisen. Ganglienzellen konnten trotz sorgfältiger Durchmusterung einer grossen Anzahl von Schnitten nicht gefunden werden.

Fassen wir die Hauptpunkte kurz zusammen, so handelt es sich nach obiger Beschreibung um einen chromaffinen Tumor von kugeliger Gestalt und cystischem Bau. Das Tumorgewebe ist von weicher Consistenz, dunkelbraunroth und lässt trüben Saft abstreifen. Die Geschwulst zeigt eine ausserordentlich starke Durchblutung.

Die mikroskopische Untersuchung lässt einen mässig breiten Streifen Nebennierenrinde erkennen. Der Aufbau des Tumors ist grösstentheils alveolär, daneben befinden sich aber auch solide Partien. Die Alveolen sind von Zellhäufchen bis zu 20 und mehr Zellen eingenommen, sie werden durch helle Lücken, Capillaren und Bindegewebe von einander geschieden. Die Tumorzellen lassen sich in grössere und kleinere unterscheiden. Ihre Form ist meist polyedrisch, Zellmembranen sind sehr oft nicht zu erkennen. Die Vertheilung der chromaffinen Zellen ist eine willkürliche, es wechseln Stellen mit nur chrombraunen Zellen mit solchen ab, die gar keine die Chromreaction gebenden Zellen enthalten. Die Tumorzellen sind sehr reich an Glykogen, welches sich auch extracellulär in feinen Tröpfchen findet. Neben diesen Zellen enthält die Geschwulst zahlreiche mehrkernige Riesenzellen und sehr viele aussergewöhnlich grosse Zellen, deren Kerne vielfach Vacuolen zeigen.

Der zweite Fall stammt von einer 45jährigen Magd, die mit der klinischen Diagnose: Myodegeneratio cordis starb. Die Autopsie ergab folgenden Befund:

Genuine Schrumpfniere, excentrische doppelseitige Herzhypertrophie, Thrombose des linken Ventrikels, Gehirnödem, Lungenödem, Lungeninduration, Atelektase im linken Unterlappen, doppelseitige Nebennierentumoren, isolirte Tuberculose der Milz, Retinitis albuminurica.

Das Sectionsprotokoll (Section 601, 1911) ergiebt folgende Einzelheiten:

H. V., Magd, 45 Jahre alt, geboren 20. 10. 1866, gestorben 9. 10. 1911, 12 Uhr Morgens. Section am 10. 10. $10^1/_2$ Uhr Morgens.

151 cm lange, 42 kg schwere weibliche Leiche von mässigem Ernährungszustand. Haut blass. Todtenflecke gering. Todtenstarre ausgesprochen. An den unteren Extremitäten geringes Oedem. Musculatur und Fettpolster mässig entwickelt. Bauchsitus ohne Besonderheiten. Zwerchfellstand beiderseits 5. Rippe. Lungen mässig retrahirt, ohne Verwachsungen. Pleurahöhlen leer. Herzbeutel handbreit vorliegend, enthält geringe Menge klarer Flüssigkeit.

Herz: Stark vergrössert, 460 g, Epicard mässig mit Fett bedeckt. Auf der vorderen Seite des rechten Ventrikels ein 3 cm im Durchmesser haltender Sehnenfleck. In den Höhlen wenig flüssiges Blut. Venöse Ostien für 2 Finger durchgängig. Rechter Ventrikel erweitert, ebenso rechter Vorhof. Endocard und Pulmonalklappen zart. Tricuspidalis geringgradig verdickt. Trabekel und Papillarmuskel kräftig. Linker Ventrikel erweitert. Endocard und Aortenklappen zart. Trabekel und Papillarmuskel kräftig, ziemlich stark abgeplattet. An der Spitze ein der Wand ziemlich fest anhaftender, brüchiger Thrombus

von 2—3 cm Durchmesser. Mitralis am freien Rande etwas verdickt, linker Vorhof etwas weit. Aorta mit zarter Intima, Umfang 6 cm. Herzmusculatur links 10—12, rechts 4—5 mm, blassroth, von guter Transparenz; Kranzarterien zart. Foramen ovale geschlossen.

Halsorgane: Zunge ohne Besonderheiten. Tonsillen nicht vergrössert. Pharynx und Oesophagus glatt und blass. Aorta thoracica mit stellenweisen Intimaverdickungen. Halsdrüsen nicht vergrössert. Schilddrüse wenig vergrössert. Larynx ohne Besonderheiten. Schleimhaut der Trachea stark geröthet.

Lungen: Von mässigem Volumen, Pleura glatt und spiegelnd. Ueber den Spitzen eine 2 cm im Durchmesser haltende, 2 mm dicke Schwarte. Auf Schnitt sämmtliche Lappen mit Ausnahme des linken Unterlappens blutreich, glatt, mässig gut lufthaltig, braunroth, mässig compressibel, ziemlich reich an schaumiger, blutiger Flüssigkeit. Unterlappen links dunkler, fast luftleer, Schnittfläche glatt, sehr blutreich. Bronchien ziemlich stark geröthet. Pulmonalgefässe zart. Hilusdrüsen vergrössert, auf Schnitt grauroth, theils anthrakotisch.

Milz: 119 g. Auf der Oberfläche mehrere kleinere 4—5 mm im Durchmesser haltende graugelbe Verdickungen. Auf Schnitt Pulpa dunkelroth, fest. Follikel und Trabekel deutlich. In der Pulpa eine Anzahl scharf abgesetzter, 4—5—10 mm im Durchmesser haltender gelber, trüber, verkäster Herde.

Leber: 1220 g. Oberfläche glatt, auf Schnitt Zeichnung deutlich, etwas grob. Centra dunkelroth, breit, durchweg confluirend. Peripherie blassbraun, von guter Transparenz. Consistenz gut. Gallenblase ohne Besonderheiten.

Magen und Duodenum: Blass.

Pankreas: Ohne Besonderheiten.

Nebennieren: Linke Nebenniere gross, zeigt auf Schnitt einen runden, 3 cm im Durchmesser haltenden, homogenen grauweissen bis grauröthlichen Knoten von mässiger Transparenz und etwas weicher Consistenz. In der Peripherie des Knotens fast überall ein 1 mm breiter Nebennierenrindensaum vorhanden.

Rechte Nebenniere zeigt einen ähnlichen, aber nur 1 cm im Durchmesser haltenden, im Mark gelegenen Knoten.

Nieren: Verkleinert, Kapsel mässig gut abziehbar. Die Oberfläche zeigt sehr zahlreiche unregelmässige, flachere und tiefere Einziehungen, die dazwischen liegende Substanz zum Theil fein gekörnt. Auf Schnitt ist die Rinde zum Theil bis auf 4 mm verschmälert. Transparenz gut. Blutgehalt in Mark und Rinde ziemlich gut. Brüchigkeit etwas vermindert. Nierenbecken blass.

Darm: Schleimhaut blass, stellenweise injicirt, sonst ohne Besonderheiten.

Genitalien: Uterus und Adnexe ohne Besonderheiten, Vagina weit und glatt.

Harnblase: Enthält klaren Urin, Schleimhaut blass.

Mesenterialdrüsen nicht vergrössert. Aorta abdominalis und abgehende Gefässe zart. In den Femoralvenen flüssiges Blut.

Schädel: Schädeldach ohne Besonderheiten. In dem Sinus longitudinalis flüssiges Blut und Speckhaut. Innenfläche der Dura glatt und glänzend.

Gehirn: Oberfläche zeigt abgeplattete Windungen. Weiche Häute feucht, zart. In den Sinus der Basis wenig flüssiges Blut, Seitenventrikel nicht erweitert. Gehirnsubstanz etwas teigig, feucht, von gutem Blutgehalt. Augenhintergrund zeigt eine 2—3 mm grosse Blutung; zum Theil in der Blutung, zum Theil in den übrigen Partien der Retina kleine trübe, gelbe Herde.

Die Fixation der Nebennierentumoren dieses Falles geschah auf dieselbe Weise wie beim ersten Fall.

Die Lupenvergrösserung giebt uns ein ausserordentlich instructives Bild über das Verhalten des Tumors zur Nebenniere (vergl. Textfigur). Der längsovale gut abgegrenzte Tumor der linken

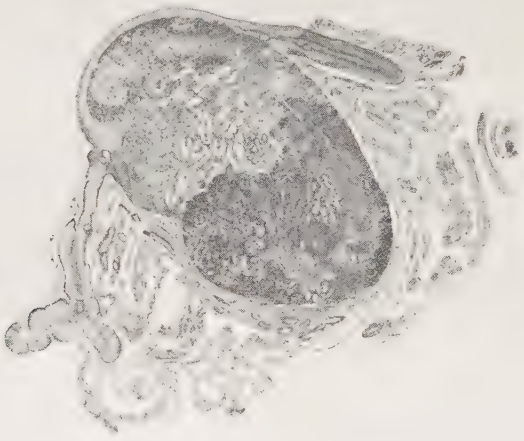

Tumor der linken Nebenniere von Fall 2. (Normale Grösse.)

Nebenniere entspringt mit breiter Basis in der Mitte der recht spärlich entwickelten Nebenniere. Schon bei Betrachtung mit blossem Auge fällt uns eine starke Bräunung des Tumors auf, die hauptsächlich in der der Nebenniere anliegenden Hälfte des Tumors stark ausgesprochen ist. Die Ursache dieser stärkeren einseitigen Chromierung ist wohl in einem ungleichmässigen Eindringen der Fixirungsflüssigkeit zu suchen. Die Nebenniere selbst besteht fast ausschliesslich aus Rinde. Der Tumor wird von einer bindegewebigen Kapsel eingehüllt, deren Dicke sehr variirt, von 0,2 bis 0.8 mm. Nach aussen folgt auf diese Bindegewebskapsel recht gefässreiches Fettgewebe. Die meisten Gefässe besitzen ein verhältnissmässig weites Lumen und sind stark mit Blut gefüllt. Schon bei Lupenvergrösserung sehen wir, dass der Tumor stellenweise von Nebennierenrinde von stark wechselnder Breite umgeben

ist, die direct auf die bindegewebige Kapsel folgt. Die schwache mikroskopische Vergrösserung zeigt uns, dass die Rinde den Tumor fast continuirlich umgiebt und derselbe völlig an Stelle der Marksubstanz zu liegen kommt. Die Geschwulst ist fast völlig solid mit Ausnahme einer Stelle im Centrum, die aus vielen kleinsten Cysten besteht. Mit der Lupe betrachtet ist der Aufbau des Tumors in den meisten Partien alveolär, andere Stellen machen einen mehr soliden, sehr zellreichen Eindruck. Die einzelnen Alveolen werden wiederum von jenen hellen Säumen begrenzt.

Betrachten wir nun bei mikroskopischer Vergrösserung die Nebenniere, so sehen wir, dass sie aus 1—2,5 mm breiter Rinde besteht, die alle ihre Schichten gut erkennen lässt. Die Pigmentschicht ist stark ausgesprochen. Die Rindenschicht, die den Tumor umgiebt, besitzt eine Dicke von stellenweise über 1 mm, an anderen Stellen wenig über 50 μ, an mehreren Orten fehlt sie ganz. Betrachten wir wiederum im van Gieson-Präparat den Aufbau des Tumors, so fällt uns sofort sein grosser Zellreichthum auf. Die Anzahl der Zellen in den einzelnen Alveolen ist meist über 10, doch selten mehr wie 20. Die Alveolen selbst sind von recht verschiedener Form, rundlich, längsoval und verzweigt. An vielen Stellen werden die Alveolen durch Bindegewebe begrenzt und beinahe ebenso oft durch Capillaren. Die Anordnung der Zellen in den Alveolen ist eine ebenso unregelmässige, wie beim ersten Fall. Gehen wir an Hand des Hämalaunpräparates auf die nähere Besprechung der Tumorzellen ein, so sehen wir, dass dieselben in Bezug auf ihre Grösse keine starke Differenz aufweisen. Die Gestalt der Zellen ist meist polyedrisch, hie und da sind kurze Protoplasmaausläufer erkennbar. Vielfach gehen die Zellen ineinander über, ohne eine trennende Zellmembran erkennen zu lassen. Eine Zwischensubstanz zwischen den einzelnen Zellen ist nicht wahrzunehmen. Das Protoplasma ist bei starker Vergrösserung völlig homogen, hingegen zeigt es sich mit der Oelimmersion betrachtet fein granulirt. Die chromirten Präparate bieten meist ein recht buntes Bild. In der oben erwähnten stärker chromirten Hälfte des Tumors sind sämmtliche Zellen intensiv meist dunkelbraun gefärbt. Die einen zeigen einen dunkelbraunen, die anderen einen grünlichbraunen Ton, wieder andere sind braunröthlich gefärbt. Auch die Kerne zeigen vielfach einen bräunlichen Ton. Die Zellen der anderen Hälfte des Tumors zeigen in fast allen Gesichtsfeldern

eine graubraune Farbe, die Kerne fast durchweg die gewöhnliche blaue Hämalaunfärbung. Tropfen chromaffiner Substanz lassen sich nur ganz vereinzelt sowohl innerhalb als auch ausserhalb der Zellen wahrnehmen; die Zellkerne sind rundlich, oval bis stäbchenförmig, mit deutlicher Kernmembran und kleinen dunklen, meist in Mehrzahl vorhandenen Kernkörperchen. Ausser diesen gebräunten Zellen finden sich in den meisten Gesichtsfeldern mehrkernige Riesenzellen, die meist eine starke Bräunung zeigen. Die mächtigen einkernigen Zellen treffen wir auch bei diesem Tumor wieder an, nur nicht ganz so zahlreich, hingegen zeigen sie oft eine starke Bräunung. Im Zellprotoplasma selbst fanden sich keine Vacuolen, hingegen in den Kernen dieser grosse Zellen. Das Verhalten der Tumorzellen gegenüber den Gefässen ist wechselnd, oft liegen die Kerne der Tumorzellen den Capillarendothelien beinahe direct an. Hingegen konnte ein peritheliomähnliches Verhalten der Zellen zu den Arterien nicht wahrgenommen werden. Die Capillaren selbst sind oft vielfach sinusartig erweitert, wie dies ja auch im Nebennierenmark der Fall ist. Sympathische Bildungszellen finden sich zerstreut an allen Stellen des Tumors. Die oben erwähnten kleinen Cysten sind angefüllt mit rothen Blutkörperchen und Fibrin, ihre Wandung besteht direct aus Tumorzellen. Rothe Blutkörperchen sind vielfach zerstreut zwischen den Zellhäufchen anzutreffen, ebenso meist fein zertheiltes Blutpigment. Glykogen konnte auch mit der sehr zuverlässigen Methode nach Best nicht nachgewiesen werden. Elastische Fasern finden sich zahlreich in der kernarmen, ziemlich reich mit Blutgefässen durchsetzten Bindegewebskapsel und im Anschluss an die Gefässe im Tumor. Ganglienzellen und Nervengewebe fanden sich auch in diesem Falle nicht.

Nach dem oben Gesagten werde ich mich bei der Besprechung des Tumors der rechten Nebenniere kurz fassen. Der Tumor ist völlig im Mark der Nebenniere gelegen, stellenweise von Bindegewebe gegen die Rinde abgegrenzt. Er ist wieder deutlich alveolär gebaut, an einigen Stellen herrschen wiederum solide Partien vor. Die Zellhäufchen bestehen ungefähr aus der gleichen Anzahl Zellen wie links. Die Zellform ist wiederum polyedrisch, im Uebrigen der des anderen Tumors völlig entsprechend. Meistentheils zeigen sie nur eine geringe Bräunung, doch erstreckt sie sich über die Mehrzahl der Zellen. Riesenzellen sind recht spärlich vorhanden, jene grossen Zellen fehlen fast ganz, ebenso konnten

keine Ganglienzellen und kein Glykogen nachgewiesen werden. Das übrige Verhalten entspricht völlig dem Tumor der linken Nebenniere.

Fassen wir die Ergebnisse der Untersuchung zusammen, so liegt wiederum ein Tumor von kugeliger Gestalt vor, welcher beinahe völlig von Nebenniere umgeben ist. Auf Schnitt lassen sich nur wenige ganz kleine Cysten erkennen; die Transparenz ist mässig, es lässt sich trüber Saft abstreifen. Mikroskopisch tritt sofort ein ausgesprochener alveolärer Bau hervor. Die einzelnen Alveolen enthalten meist zwischen 10—20 Zellen, sie werden meist durch helle Lücken und Capillaren und durch Bindegewebe begrenzt. Die Tumorzellen sind meist von gleicher mittlerer Grösse, oft mit feinen Protoplasmaausläufern; eine Zellmembran ist meist erkennbar. Eine Hälfte des Tumors besteht fast nur aus chromaffinen Zellen, während die andere zum grössten Theil nur graubraun gefärbt ist, was wohl einer ungleichmässigen Fixirung zuzuschreiben ist. Mehrkernige Riesenzellen kommen häufig vor, hingegen sind die grossen einkernigen Zellen etwas seltener. Die Capillaren im Tumor sind vielfach sinusartig erweitert. Glykogen enthält die Geschwulst nicht. Der Tumor der rechten Nebenniere ist ebenso gebaut wie der der linken, mit dem Unterschiede, dass keine chromaffinen Tropfen nachgewiesen werden konnten; auch sind die grossen einkernigen Zellen äusserst spärlich vorhanden.

Vergleichen wir unsere beiden Fälle mit den in der Literatur niedergelegten Fällen von sog. Paragangliomen der Nebennieren, so gleicht der erste Fall mit seinen multiplen Cysten weitaus am meisten den von Suzuki und Hedinger publicirten Tumoren der Nebenniere. Mein zweiter Fall hingegen hat eine grosse Aehnlichkeit mit dem Falle von Wiesel und Neusser und namentlich mit dem zweiten Falle, den Suzuki beschreibt. Ein prinzipieller Unterschied besteht in diesen Fällen nicht, da ihr mikroskopischer Aufbau genau derselbe ist. Diese cystischen Bildungen sind wohl zum grössten Theil zu Stande gekommen durch Blutungen und Nekrose, zum Theil auch durch Anhäufung eines flüssigen Secrets, das nicht abgeführt werden konnte. Allen diesen Tumoren ist gemein ein ziemlich gleichmässiger alveolärer Aufbau. Die Alveolen sind dabei meist durch schmale bindegewebige Septen, vielfach fast nur durch Capillaren voneinander getrennt, so dass Bilder

resultiren, die grosse Aehnlichkeit mit den Grawitz'schen Hypernephromen haben. An anderen Stellen ist der alveoläre Aufbau etwas verwischt und an wieder anderen Stellen nehmen die Tumorzellen zu den Gefässen stellenweise eine Stellung ein, die an Peritheliome erinnert. In einem grossen Procentsatz der Tumorzellen gelingt bei richtig eingelegtem Material die Chromreaction, die meist aufs Protoplasma beschränkt bleibt, theils aber auch vom Kern gezeigt wird. Es handelt sich meist um eine ganz diffuse Bräunung. Braune Kugeln, wie sie Hedinger beschreibt, konnte ich in meinen 2 Fällen nur in geringer Menge nachweisen. Recht auffallend ist in meinem ersten Fall der starke Glykogengehalt, was auch Hedinger erwähnt, während mir im zweiten Falle der Glykogennachweis nicht gelang. Fett konnte ich in meinen Fällen auch nicht nachweisen, allerdings stand mir vom zweiten Fall nur in Celloidin eingebettetes Material zur Verfügung. Wenn sich dieser negative Fettbefund in weiteren Fällen bestätigen sollte, so wäre hierin event. ein wichtiges Unterscheidungsmerkmal gegenüber den Grawitz'schen Hypernephromen gegeben, da diese ja stark fetthaltig sind. Dieses Unterscheidungsmerkmal wäre um so werthvoller, als es sonst bei nicht chromirtem Material vielfach fast unmöglich ist, solche chromaffine Tumoren von solchen, die von der Nebennierenrinde ausgehen, zu unterscheiden. Die bis jetzt beobachteten chromaffinen Tumoren der Nebenniere (auf die anderen chromaffinen Tumoren gehe ich hier nicht ein) waren stets gutartig und immer deutlich abgekapselt. Merkwürdig ist im zweiten Fall das bilaterale Vorkommen, das event. doch dafür spricht, dass hier Tumorbildungen vorliegen, die vielleicht am besten den Albrecht'schen Hamartomen zugetheilt werden können. Meine vorliegenden Fälle weisen von Neuem auf die Nothwendigkeit hin, bei allen Tumoren, die in der Nebenniere selbst liegen oder die von verlagertem Nebennierenmaterial ausgehen könnten, stets an die Möglichkeit von chromaffinen Tumoren zu denken und in Folge dessen die Geschwülste entsprechend zu fixiren. Es unterliegt gar keinem Zweifel, dass alsdann diese sog. Paragangliome nicht mehr zu den Geschwulstraritäten gezählt werden können. Darauf weist doch schon der Umstand hin, dass am hiesigen Institut bei einer Zahl von ca. 700 Sectionen im Verlauf eines Jahres 3 Fälle zur Beobachtung gekommen sind.

Literatur.

1. Alezais et Peyron, Un groupe nouveau de tumeurs épithéliales: Les paragangliomes. Compt. rend. de la soc. de biol. 1908.
2. Zanfrognini, Adenom von chromaffinem Gewebe der Nebenniere. Riun. della soc. ital. di patolog. Ref. von O. Barbacci in Centralbl. f. Path. u. path. Anat. 1904. S. 674.
3. Neusser u. Wiesel, Die Erkrankungen der Nebenniere. II. Aufl. 1910. Spec. Path. u. Ther. Herausg. von Nothnagel.
4. Suzuki, S., Ueber einen chromaffinen Tumor des Nebennierenmarks. Berl. klin. Wochenschr. 1909. No. 31.
5. Suzuki, S., Ueber zwei Tumoren aus Nebennierengewebe. Berliner klin. Wochenschr. 1910. No. 35.
6. Hedinger, E., Struma medullaris cystica suprarenalis. Frankf. Zeitschr. f. Path. Bd. 7. H. 1.

Erklärung der Abbildungen auf der Tafel.

Figur 2. Fall 2: Tumor der linken Nebenniere. Chromirtes Präparat. Färbung mit Hämalaun. Leitz Ocul. 1. Obj. 7. Man erkennt den alveolären Bau und die stark gebräunten chromaffinen Zellen; an einer Stelle eine sehr grosse, besonders intensiv gebräunte Zelle mit chromatinreichem Kern.

Figur 3. Fall 1: Glykogenfärbung nach Best. Leitz Ocul. 1. Obj. 7. Man erkennt überall sehr reichliches feines, theils intra-, theils extracellulär gelagertes Glykogen.

Fig. 2.

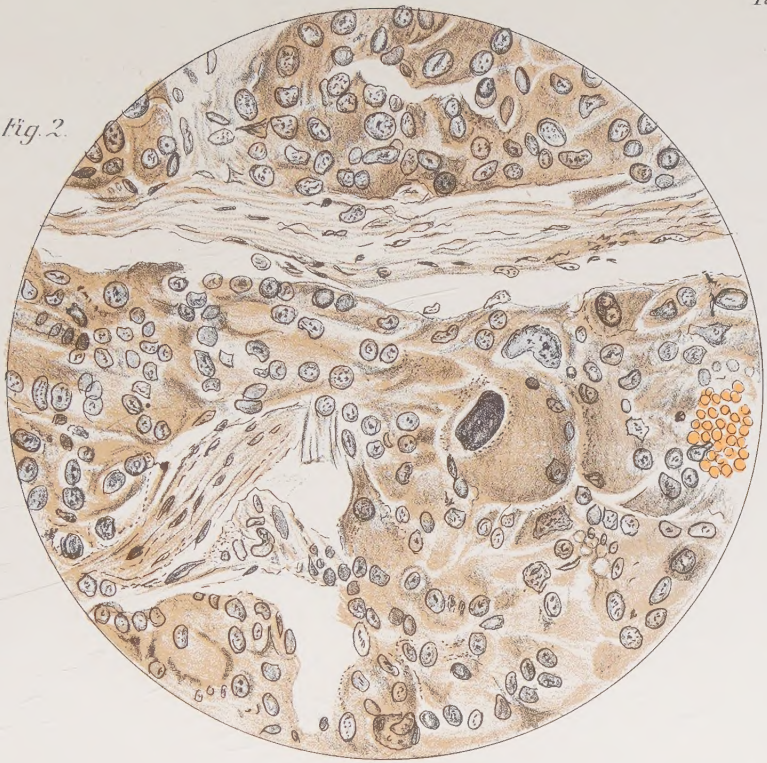

Fig. 3.

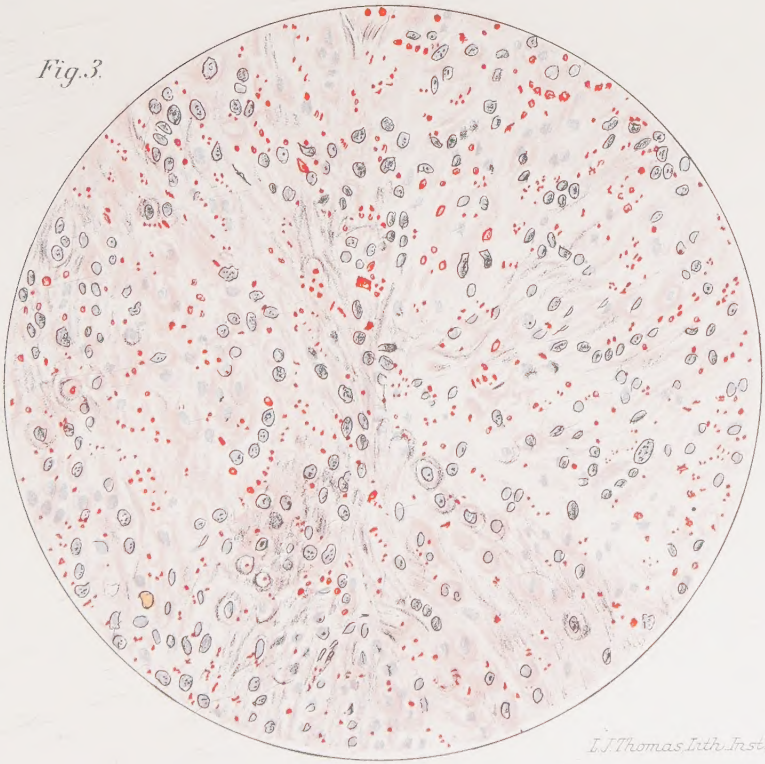

L. J. Thomas, Lith. Inst., Berlin.